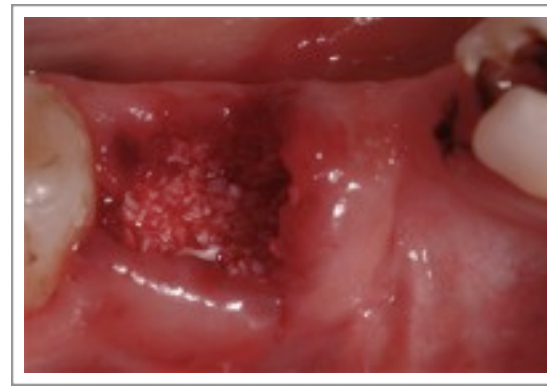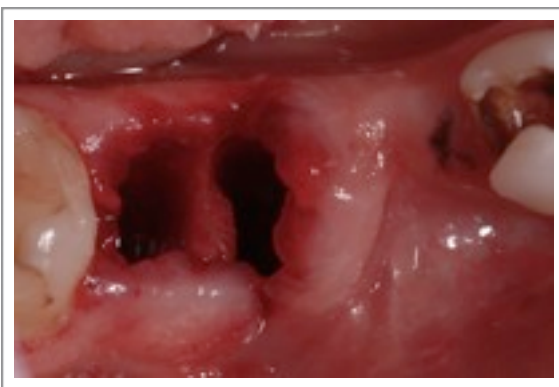

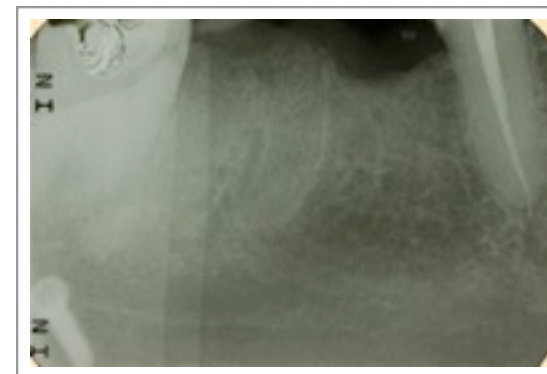
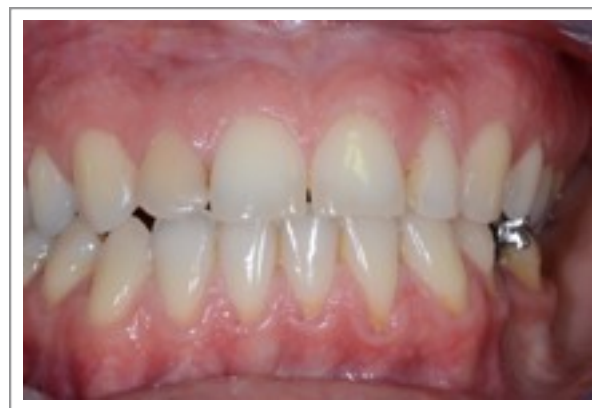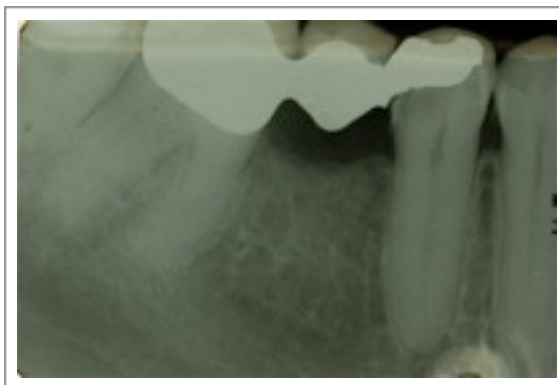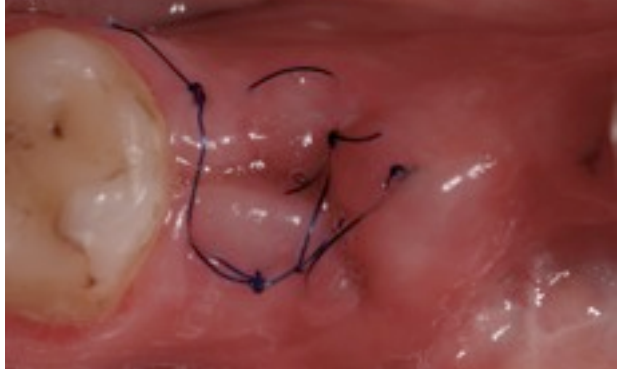
PAZIENTE DONNA, NON FUMATRICE, CLASSIFICATA ASA I,
SI PRESENTA ALLA MIA ATTENZIONE PER DOLORE IN ZONA EMIMANDIBOLARE DX, DOVUTO ALLA FRATTURA DELLA
RADICE MESIALE DEL 47, PILASTRO DISTALE DI UN PONTE 45-47, CON CONSEGUENTE PERDITA DELLA CORTICALE
VESTIBOLARE.

IL PIANO DI TRATTAMENTO PREVEDE:

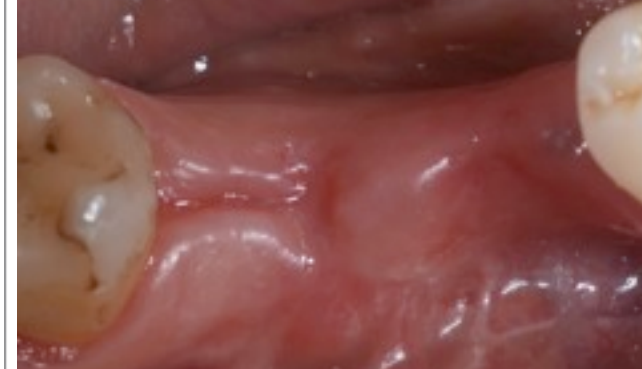- ESTRAZIONE DEL 47, SOCKET PRESERVATION CON INNESTO DI BIOMATERIALE EQUIMATRIX™ SOSTITUDO D'OSSO
ETEROLOGO E MEDICIPIO®;
- DEVITALIZZAZIONE ED INTARSIO SUL 45;
- POSIZIONAMENTO A DUE MESI DI DUE IMPIANTI ZIMMER TSVT® IN ZONA 46-47 CON CARICO IMMEDIATO
ASSOCIATO A TECNICA DI RIGENERAZIONE OSSEA ORIZZONTALE ESEGUITA CON MEMBRANA RIASSORBIBILE
CYTOPLAST® RTM COLLAGEN E INNESTO DI BIOMATERIALE EQUIMATRIX™.



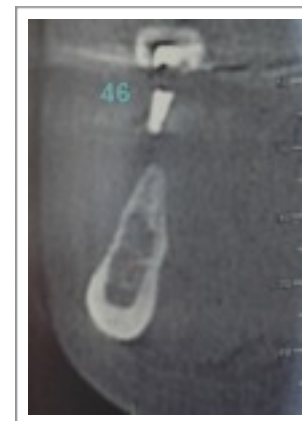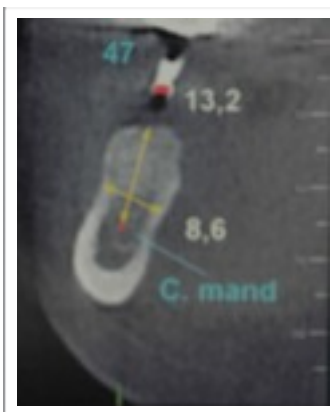SUTURA SERALENE 5/0 10 GIORNI POST-OP



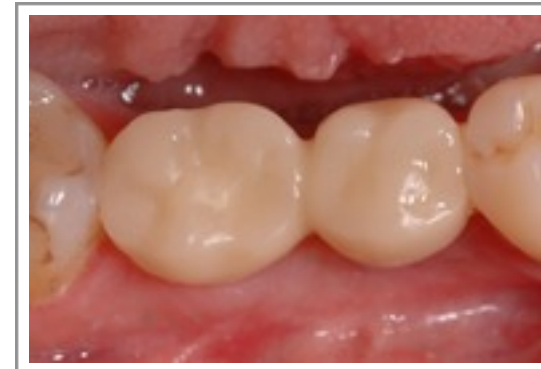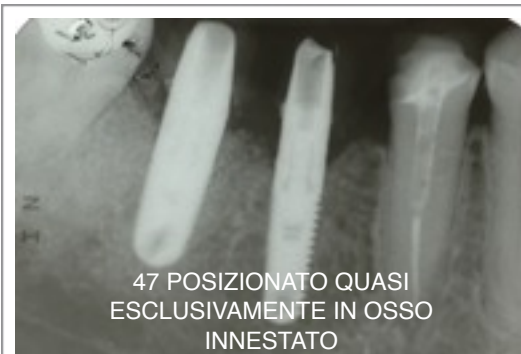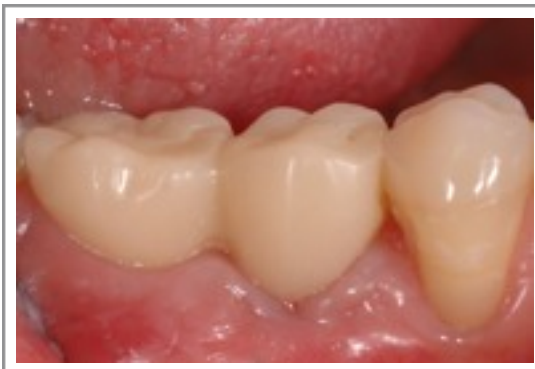2 MESI POST-EX



TAC PREOPERATORIA A 2 MESI DALL'INSERIMENTO DEL BIOMATERIALE



I MESE DOPO INSERIMENTO IMPLANTARE



CASO FINITO A 4 MESI
DALL'INSERIMENTO
IMPLANTARE CON CARICO
IMMEDIATO

